

Appendix

Foto 1. Uomo 92 aa con ulcera arteriosa da circa 5 anni.

Photo 1. 92 year old man with arterial ulcer for about 5 years.

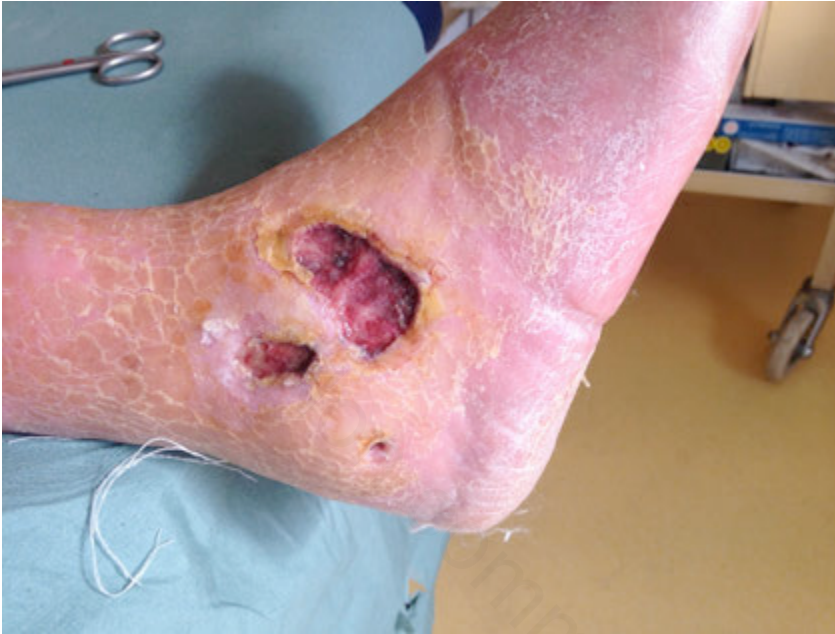

Foto 2. Dopo il 1° trattamento.

Photo 2. After the 1st treatment.

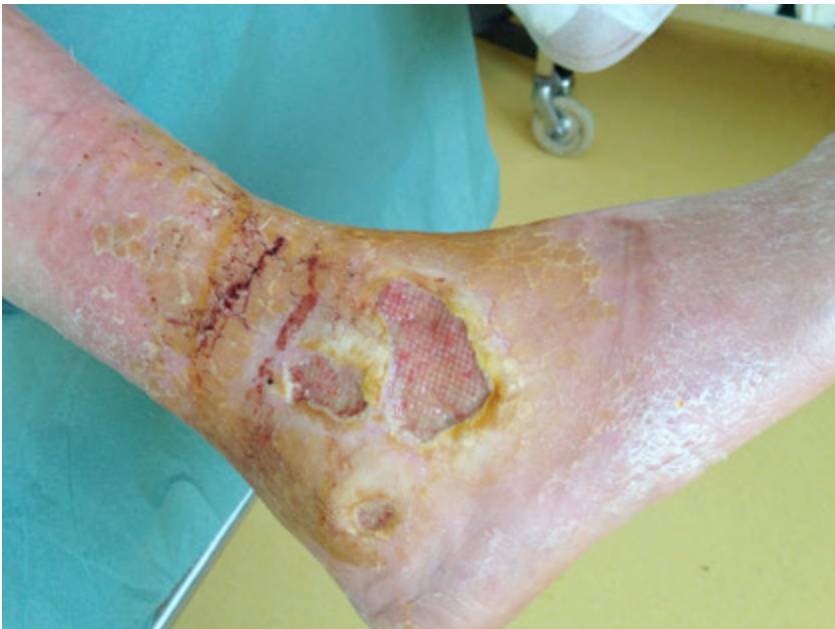

Foto 3. Dopo il 3° trattamento.
Photo 3. After the 3st treatment.

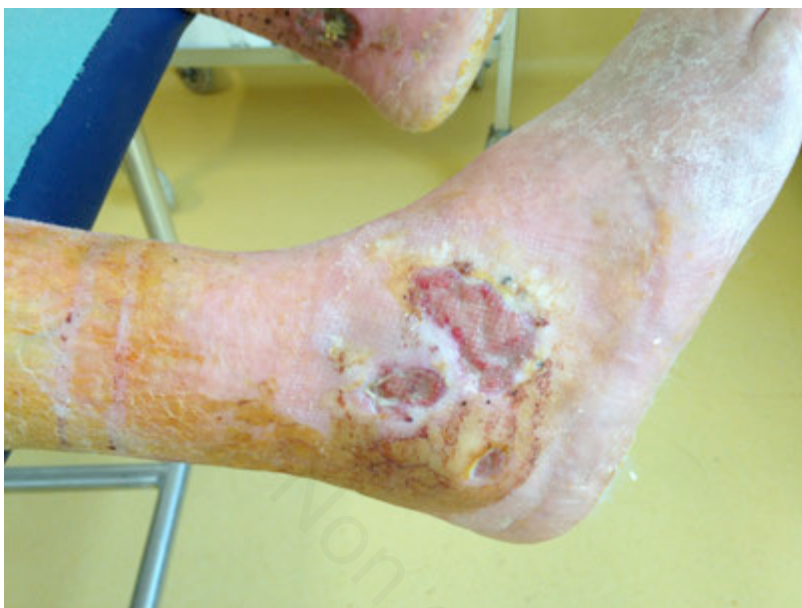

Foto 4. Guarigione dopo 3 mesi.
Photo 4. Healing after 3 months.

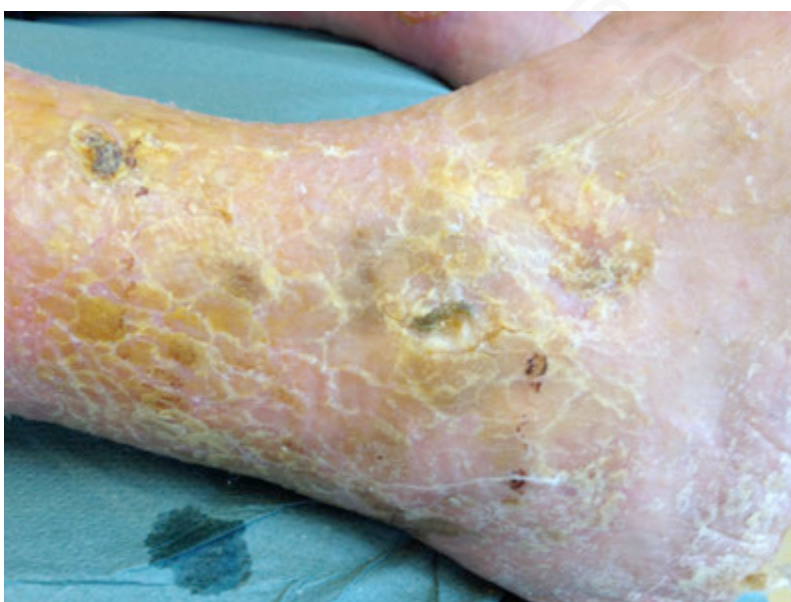

Foto 5. Donna 83 aa con ulcera mista da circa 1 anno.

Photo 5. 83 year old woman with mixed ulcer for about 1 year.

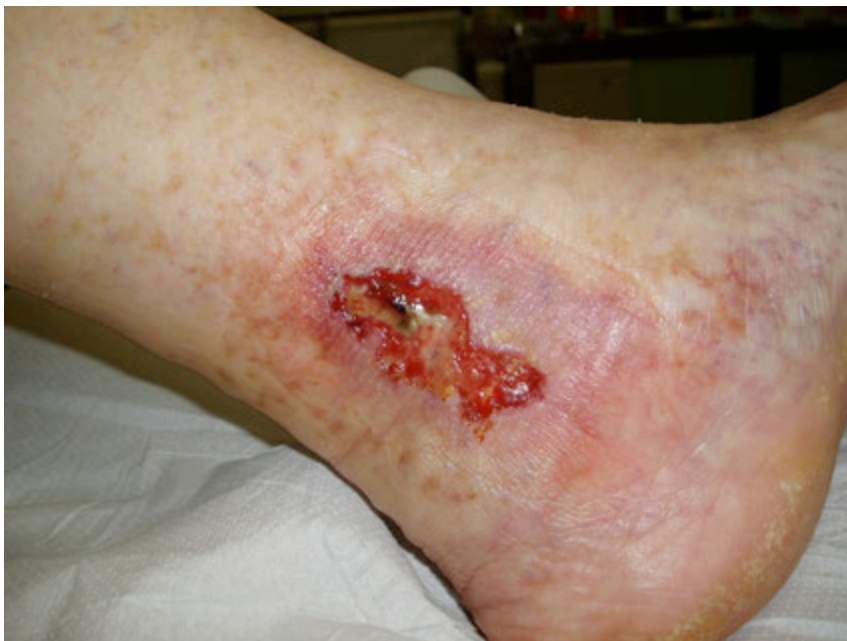

Foto 6. Dopo il 1° trattamento.

Photo 6. After the 1st treatment.

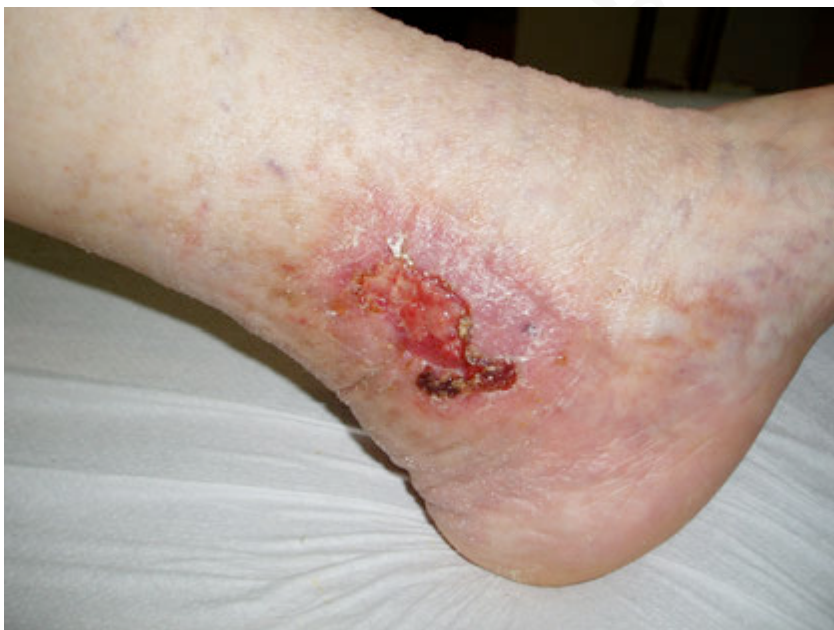

Foto 7. Dopo il 3° trattamento.
Photo 7. After the 3st treatment.

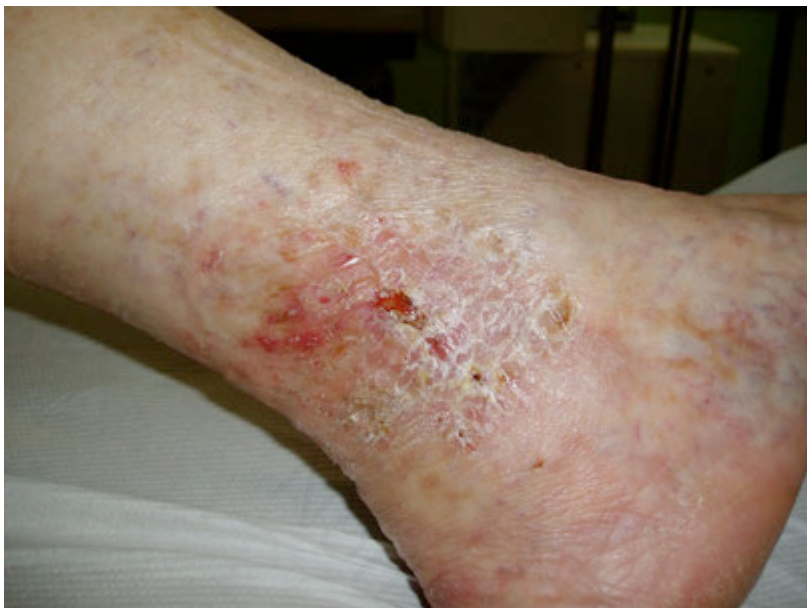

Foto 8. Guarigione dopo 30 giorni.
Photo 8. Healing after 30 days.

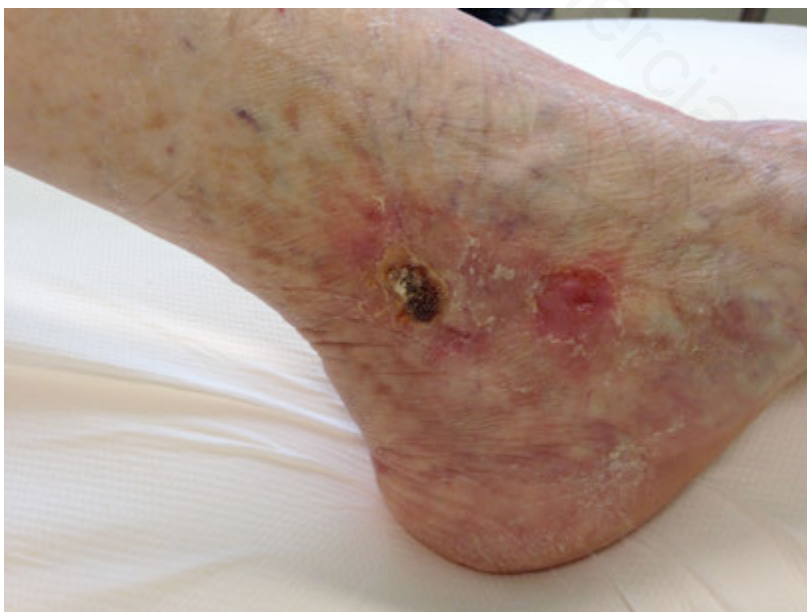

Foto 9. Donna 94 aa con ulcera arteriosa da circa 6 mesi.

Photo 9. 94 year old woman with arterial ulcer for about 6 months.

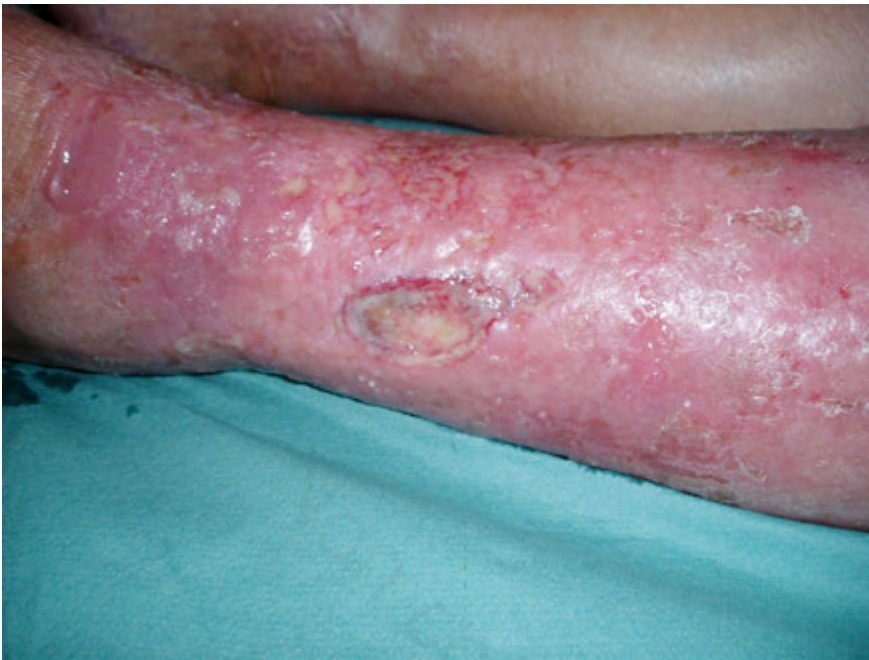

Foto 10. Innesto cute omologa dopo il 3° trattamento.

Photo 10. Homologous skin graft after the 3rd treatment.

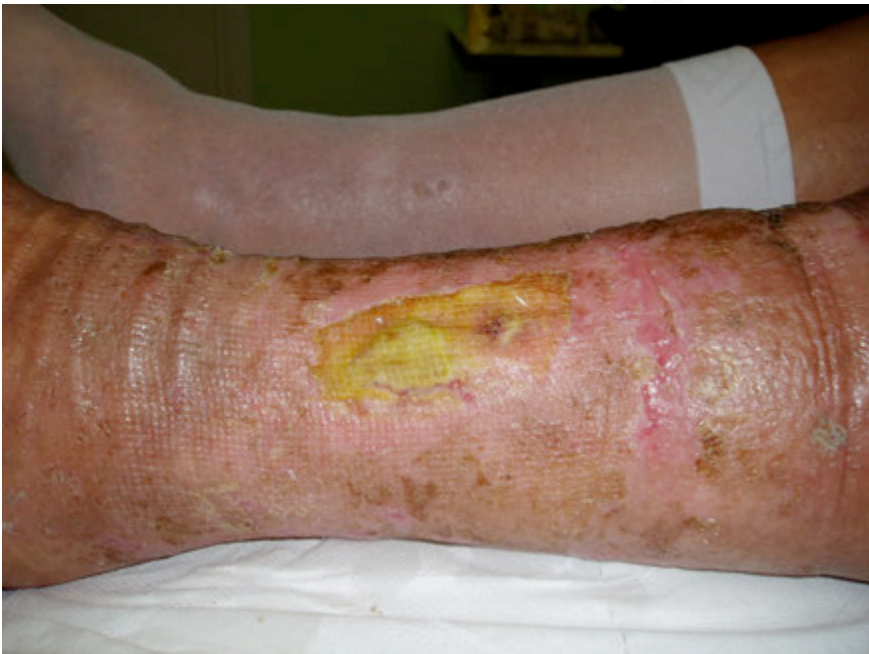

Foto 11. Guarigione dopo circa 2 mesi.
Photo 11. Healing after about 2 months.

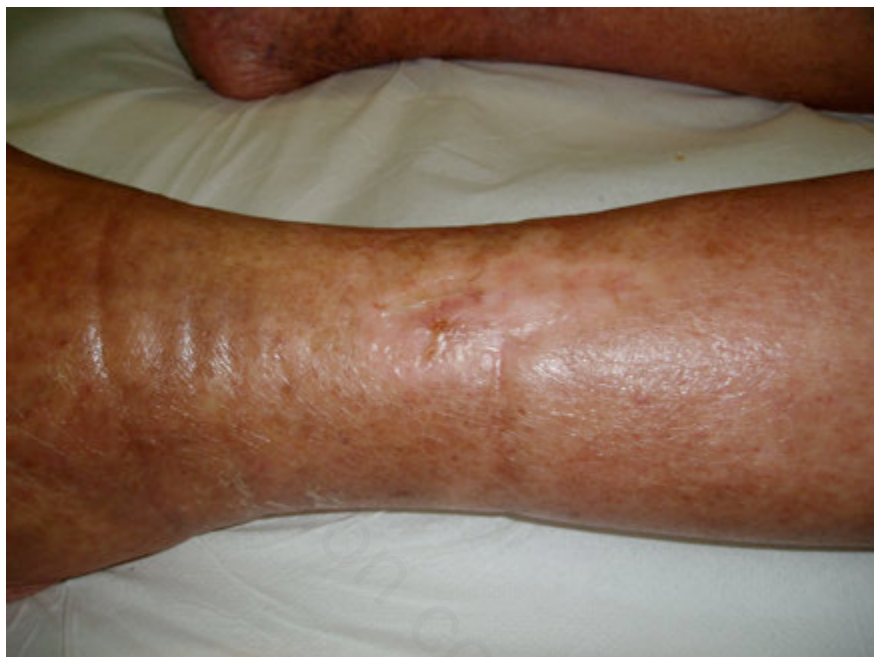

Foto 12. Donna 90 aa con ulcera arteriosa da circa 1 anno.
Photo 12. 90 year old woman with arterial ulcer for about 1 year.

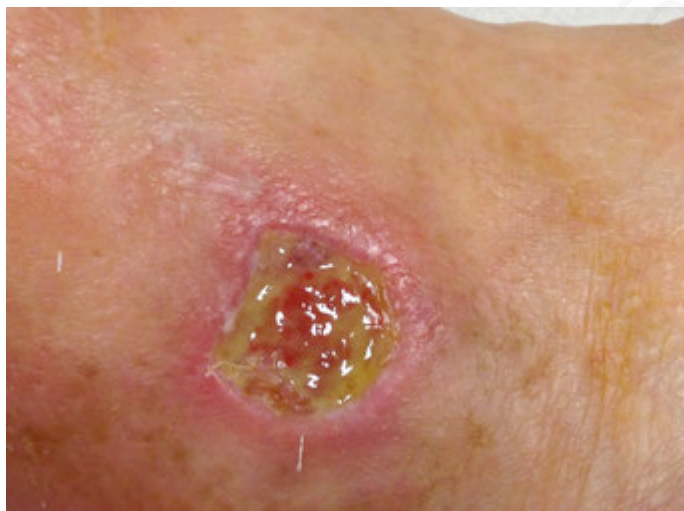


Foto 13. Guarigione dopo il 3° trattamento.
Photo 13. Healing after the 3rd treatment.

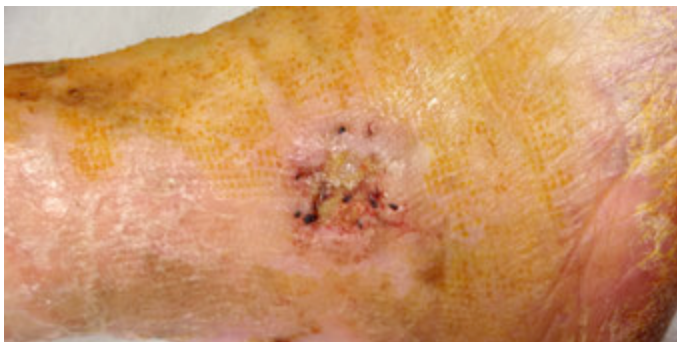

Foto 14. Follow-up 4 anni.
Photo 14. Follow-up 4 years.

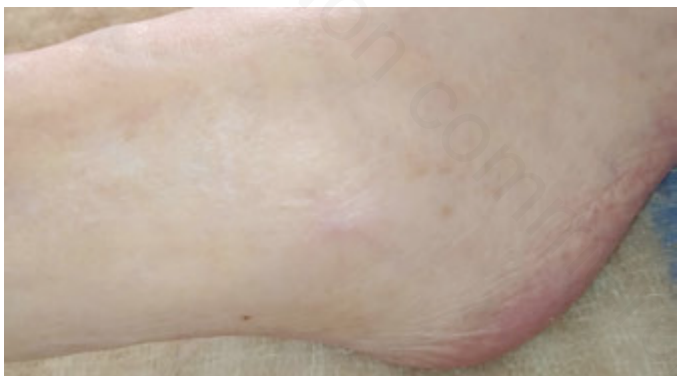


Foto 15. Donna 94 aa con ulcera diabetica da circa 2 anni.

Photo 15. 94 year old woman with diabetic ulcer for about 2 years.

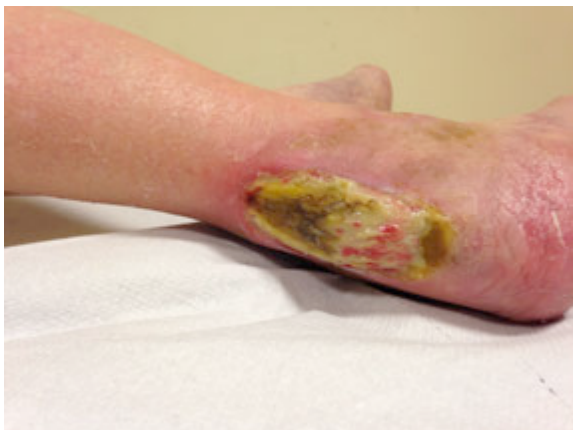

Foto 16. Guarigione dopo 12 mesi e 4 cicli.

Photo 16. Healing after 12 months and 4 cycles.

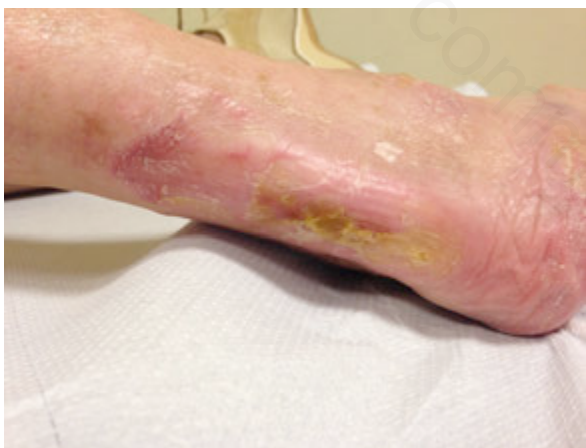

Foto 17. Follow-up 4 anni.
Photo 17. Follow-up 4 years.

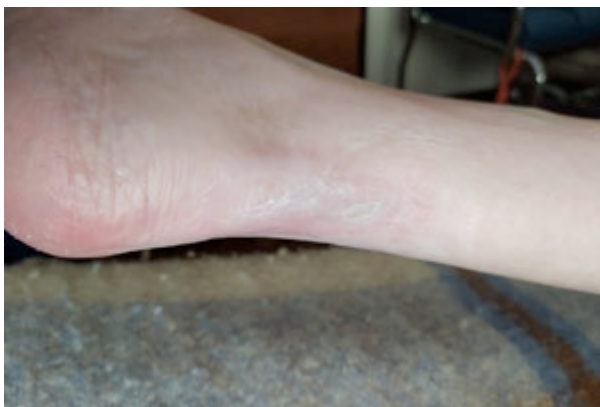

Foto 18. Donna 73 aa con ulcera diabetica da circa 6 mesi.
Photo 18. 73 year old woman with diabetic ulcer for about 6 months.

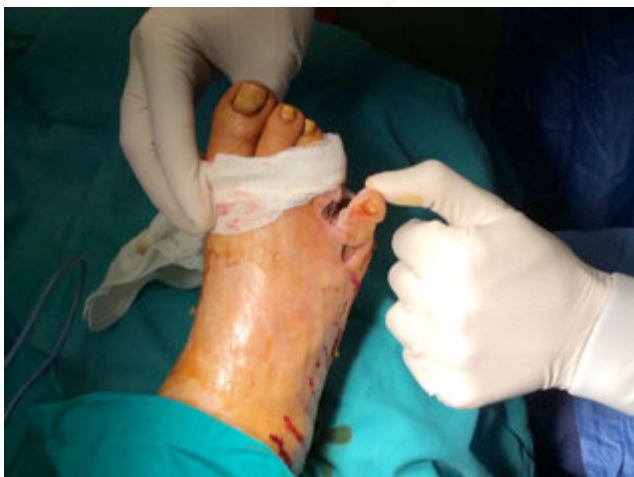

Foto 19. Guarigione dopo 3 mesi e 3 cicli.
Photo 19. Healing after 3 months and 3 cycles.

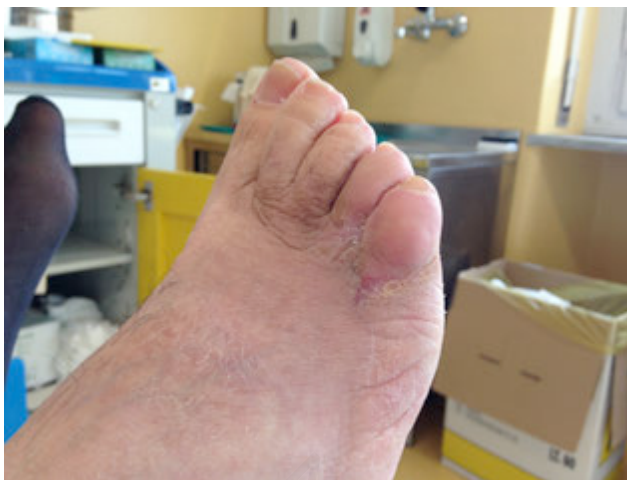
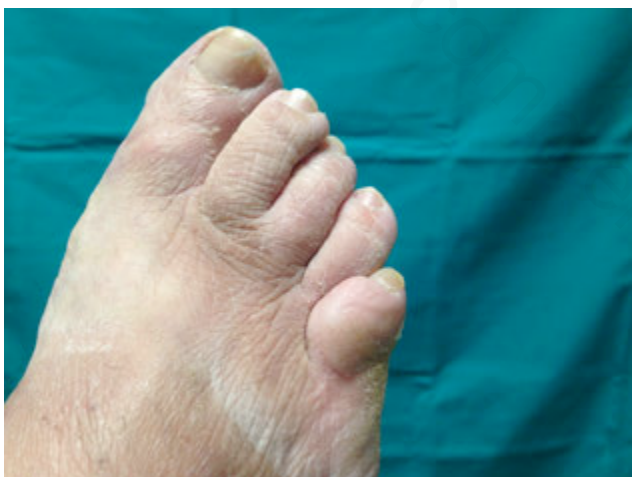
Foto 20. Follow-up 4 anni.
Photo 20. Follow-up 4 years.



ercial use only